

## Esthétique

# Prise en charge esthétique du sourcil : comment l'analyser et comment le gérer

**RÉSUMÉ :** Le sourcil joue une place centrale dans la rejuvénation du regard. Le vieillissement périorbitaire répond aux mêmes règles que celui de la face et aboutit à un abaissement du sourcil prédominant dans sa partie latérale.

Lors de l'analyse du regard, on distingue les paupières pleines, dont le vieillissement entraîne une ptôse du sourcil qui alourdit et ferme le regard, et les paupières creuses, dont le vieillissement aggrave la perte du volume orbitaire. On déterminera alors s'il s'agit plutôt d'une ptôse du sourcil ou d'une perte de volume ou les deux.

L'analyse du regard doit être systématique et complète. La rejuvénation du sourcil pourra ainsi permettre un embellissement du regard sans en modifier son anatomie.



### C. BELA

Spécialiste FMH en ophtalmologie, chirurgie de la cataracte, chirurgie des paupières et voies lacrymales, rejuvénation esthétique du regard, GENÈVE.

Le sourcil est rarement la demande spécifique du patient lors d'une consultation d'oculoplastie esthétique. Pourtant, il joue une place centrale dans la rejuvénation du regard et contribue largement au vieillissement de la région périorbitaire. C'est pourquoi il est important de comprendre les éléments qui déterminent sa position et ses relations avec la position de la paupière supérieure sous-jacente. Le but de cet article est donc de rappeler la volumétrie périoculaire et les éléments de son vieillissement, et de poser les bases dans l'analyse du regard et la prise en charge du sourcil.

### ■ Volumétrie périoculaire

Le sourcil est soutenu par un cadre osseux, celui de l'orbite, et en particulier par l'arcade sourcilière située sur l'os frontal [1]. Le volume graisseux du sourcil est composé du ROOF (*retroorbicularis fat*) et du pédicule graisseux sourcilier ou coussinet de Charpy (*fig. 1*). Celui de la paupière supérieure est composé de l'organe en rouleau ou graisse préaponévrotique ainsi que de la graisse rétroseptale orbitaire sous-jacente (*fig. 2*).

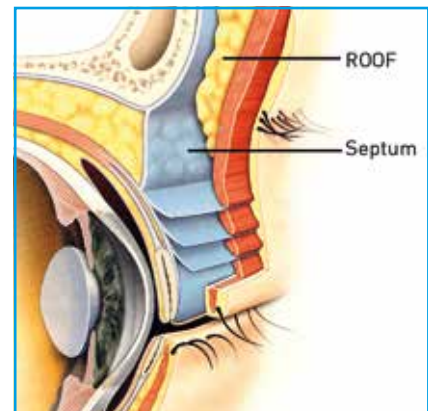


Fig. 1 : Le volume graisseux.

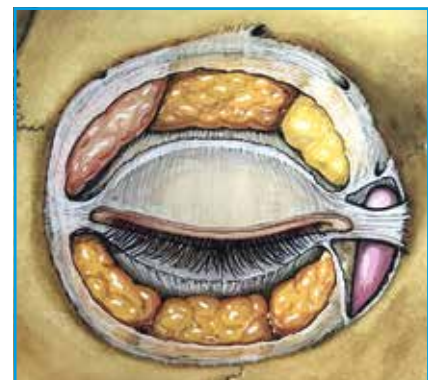


Fig. 2 : Anatomie de la paupière.

## Esthétique

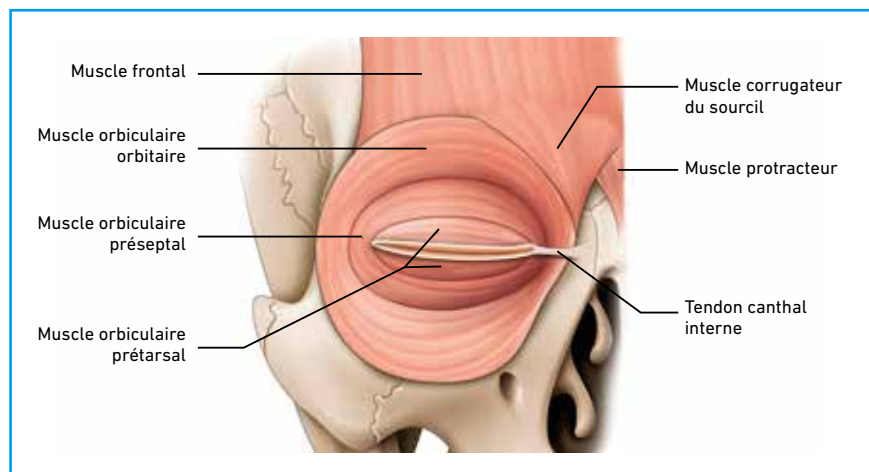


Fig. 3 : Les muscles.

Les composants musculaires qui soutiennent le sourcil sont classifiés en deux catégories : les muscles abaisseurs du sourcil que sont les muscles de la glabelle (corrugateurs et processus), responsable de l'abaissement de la tête du sourcil, et le muscle orbiculaire dans sa portion latérale, responsable de l'abaissement de la queue du sourcil. Ces forces sont compensées par un seul muscle élévateur du sourcil : le muscle frontal (fig. 3).

Enfin, la peau recouvrant le sourcil est délimitée de celle de la paupière supérieure par une modification de l'épaisseur du derme, cette dernière possédant un derme beaucoup plus fin [2].

### ■ Vieillessement périorbitaire

Le vieillissement périorbitaire répond aux mêmes règles que celui de la face. Les volumes osseux se modifient, les volumes graisseux s'atrophient et leurs adhérences profondes se relâchent. Ils se déplacent alors avec la gravité et la contraction répétée des muscles abaisseurs du sourcil. Cette contraction des muscles peauciers engendre également une cassure cutanée progressive. Tous ces éléments favorisent la ptôse progressive du sourcil et la survenue de rides périoculaires [3].

Par ailleurs, on distingue deux types de paupières :

>>> **Les paupière pleines :** le septum orbitaire est inséré bas sur l'aponévrose du releveur de paupière supérieure, donnant un pli palpébral bas situé à l'ouverture avec une projection des volumes graisseux du sourcil importante. En vieillissant, le sourcil est alors plus lourd, avec un déplacement du volume graisseux entraînant une ptôse du sourcil qui alourdit et ferme le regard (fig. 4).

>>> **Les paupière creuses :** le septum orbitaire est inséré haut sur l'aponévrose du releveur de la paupière supérieure, donnant un pli palpébral haut situé à

l'ouverture avec un creux sus-tarsal important et un sourcil peu proéminent. Avec le temps, il existe une perte du volume orbitaire rendant l'œil encore plus creux. Les volumes du sourcil sont peu apparents et la perte associée de ce dernier donne une arcade plus visible, squelettisant le regard [4].

### ■ Analyse du regard

Quatre éléments clés sont à analyser de manière systématique : le front, le sourcil, la peau de paupière supérieure et l'ouverture palpébrale. Le sourcil doit être positionné au niveau de l'arcade sourcilière. Chez l'homme, le sourcil est généralement plus bas et plus horizontal. Chez la femme, il est plus arqué et la queue du sourcil est située plus haut.

L'excès de peau palpébrale doit être évalué en paupière fermée et en paupière ouverte afin de rechercher une cause possible de gêne visuelle. Celle-ci engendre une hyperaction frontale avec ascension du sourcil.

L'ouverture de la fente palpébrale doit être mesurée. En effet, la paupière supérieure doit être positionnée 1 à 2 mm sous le limbe. Cela correspond à une fente palpébrale normale de 8 mm environ. Toute modification de ces valeurs doit faire éliminer un ptosis du muscle

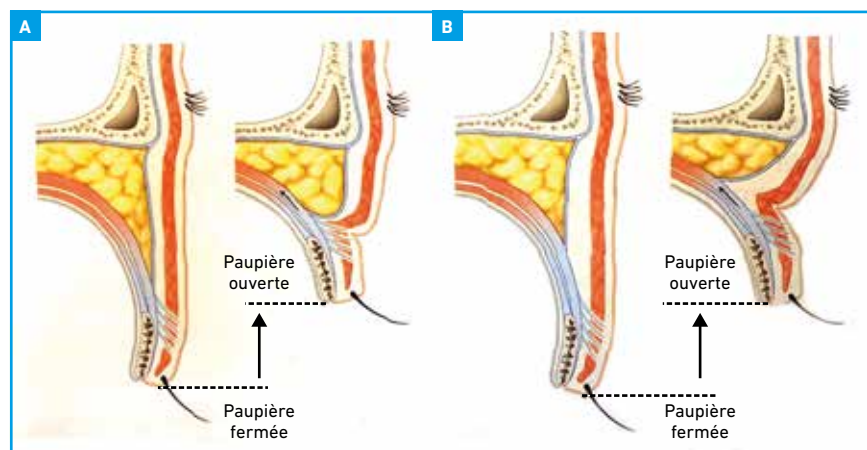


Fig. 4 : A : Paupière pleine. B : paupière creuse.

releveur de la paupière supérieure par un examen ophtalmologique complet et une prise en charge spécialisée par un oculoplasticien.

Fort de ces éléments, l'analyse du regard doit pouvoir éviter quelques pièges d'usage :

>>> S'il existe une hyperaction frontale, le sourcil est en position faussement normale et masque alors la ptôse de ce dernier. Il faut donc toujours prendre soin de demander au patient de relâcher le muscle frontal. À noter qu'une hyperaction

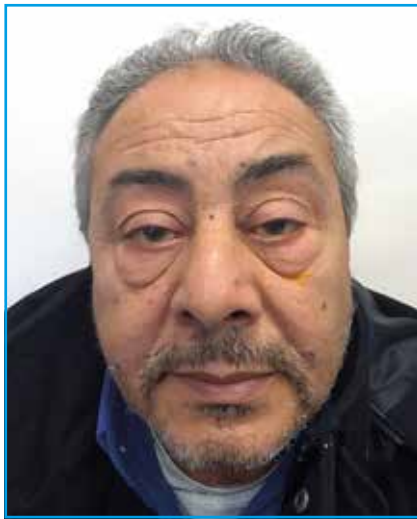

Fig. 5 : Hyperaction frontale sur ptosis.



Fig. 6 : Paralysie faciale gauche.

## POINTS FORTS

- On distingue deux types de paupières : les paupières pleines qui, en vieillissant, entraînent une ptôse du sourcil qui alourdit et ferme le regard ; les paupière creuses dont la perte de volume du pédicule sourcilier entraîne une squelettisation du regard.
- Quatre éléments clés sont à analyser de manière systématique dans le regard : le front, le sourcil, la peau de paupière supérieure et l'ouverture palpébrale.
- Chez l'homme, le sourcil est généralement plus bas et plus horizontal. Chez la femme le sourcil est plus arqué et la queue du sourcil située plus haut.
- Il est important d'identifier s'il s'agit plutôt d'une ptôse du sourcil ou d'une perte de volume pour orienter le traitement.
- Il n'existe jamais d'excédent cutané du sourcil. La peau du sourcil ne doit donc jamais être réséquée lors d'une blépharoplastie, au risque d'alourdir fortement la paupière supérieure.



Fig. 7 : Résection suprasourcilière.

frontale est souvent la conséquence d'un relâchement de paupière supérieure cutané (dermatochalasis), musculaire (ptosis) ou les deux (fig. 5).

>>> Si le sourcil est en position asymétrique avec une ptôse unilatérale, il convient d'éliminer en premier lieu une paralysie faciale homolatérale, un blépharospasme homolatéral ou encore un

ptosis avec hyperaction frontale controlatérale (fig. 6).

>>> Ne pas confondre la ligne d'un sourcil tatoué, quelques fois différente de l'implantation anatomique du sourcil. Parfois, il faut pratiquer une résection suprasourcilière emportant la ligne tatouée afin de repositionner le sourcil correctement (fig. 7).

## Esthétique

### Rejuvenation du sourcil : ptôse ou creux

Il est important d'identifier s'il s'agit plutôt d'une ptôse du sourcil, d'une perte de volume ou les deux. Ceci est d'autant plus facile à évaluer que l'on possède des photos anciennes des patients.

**>>> Lorsqu'il s'agit de ptôse**, il faut déterminer si celle-ci prédomine sur la queue du sourcil ou sur l'ensemble du sourcil. La correction d'une ptôse de la queue du sourcil a tendance à féminiser le regard. Son ascension doit donc être très naturelle chez l'homme.

Deux options chirurgicales peuvent être proposées, la plus efficace étant une résection suprasourcilière dans sa portion externe au prix d'une cicatrice visible dans les premiers mois [5]. L'alternative est la fixation du pédicule adipeux au périoste, mais celle-ci est moins efficace sur le long terme. L'avantage est qu'elle peut se faire par voie de pli lorsqu'il existe un geste associé sur la paupière supérieure. La cicatrice est alors cachée dans le pli.

Quand bien même le sourcil semble parfois très lourd, il n'existe jamais

d'excédent cutané du sourcil. La peau du sourcil ne doit donc jamais être réséquée lors d'une blépharoplastie, au risque d'alourdir fortement la paupière supérieure [6].

En attendant une chirurgie ou si la ptôse est minime, on peut proposer un traitement médical avec injection de toxine botulique dans le corps latéral de l'orbitaire afin de potentialiser l'effet liftant de son muscle antagoniste, le muscle frontal (**fig. 8**).

Si la ptôse concerne l'ensemble du corps et de la queue du sourcil, plusieurs options chirurgicales peuvent être discutées : la résection médiofrontale, réservée aux cas où une ride profonde est préalablement présente [7]; le lift coronal, chirurgie invasive avec cicatrice large pour un lift de tout le tiers supérieur de la face [8]; Le lift endoscopique, permettant un abord cutané invisible caché dans le cuir chevelu mais avec des résultats anatomiques discutés [9].

La résection suprasourcilière donne en revanche les meilleurs résultats sur le long terme. Cette résection épargne la tête du sourcil qui est très rarement ptôyée et se situe en regard du pédicule

vasculonerveux supratrochléaire à protéger. Ainsi, la résection est profonde en externe mais doit être prolongée de manière superficielle sur le tiers médian du sourcil. Il convient d'informer le patient des risques d'hyperesthésie postopératoire et d'une cicatrice plus inflammatoire qu'une blépharoplastie classique. L'incision doit être au ras de l'implantation du sourcil afin d'être le moins visible possible. On peut associer à ce geste la mise en place de fils tenseurs peropératoires pour une traction associée du muscle frontal.

**>>> Sur les paupières anatomiquement creuses**, le vieillissement se fait par perte des volumes graisseux, ce qui diminue le soutien du sourcil et creuse le regard. La perte associée du volume des tempes squelettise encore plus cet aspect. Le traitement de choix est donc le comblement des volumes de la région périorbitaire par microlipostucture ou par acide hyaluronique.

Les zones à traiter sont les tempes et l'arcade sourcilière. Le produit volumateur doit être injecté profondément et légèrement au-dessus de l'implantation du sourcil afin d'apporter un soutien et donc une ascension du sourcil.

Le creux sus-tarsal peut lui aussi être comblé par cette méthode mais demande une bonne connaissance anatomique. Il faut injecter le produit en regard de la graisse pré-aponevrotique, en prenant soin d'être dans le plan préseptal afin d'éviter tout risque de migration du produit dans l'orbite [10].

### Conclusion

Le sourcil présente de nombreuses variations de position, de forme, de taille et de pilosité. L'analyse du regard doit être systématique, complète et comparée à des photos anciennes. Les pathologies palpébrales associées doivent être recherchées et adressées à un spécialiste oculoplasticien avant tout traitement



Fig. 8 : Botox de la queue du sourcil.

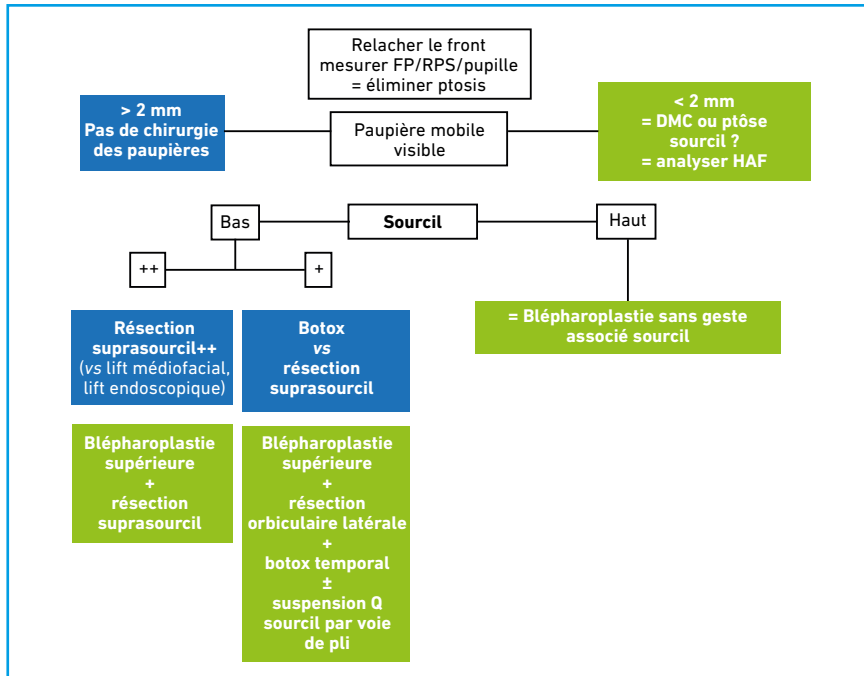


Fig. 9 : Algorithme de l'analyse du regard.

esthétique. Le sourcil doit être évalué dans son ensemble et la présence d'un excédent de dermatochalasis associé fera décider de la prise en charge globale à proposer (fig. 9). La rejuvénation pourra ainsi permettre un embellissement du regard sans en modifier son anatomie.

#### BIBLIOGRAPHIE

1. ADENIS JP. Chirurgie palpébrale. P4, Elsevier Masson, 2007.
2. BAGGIO E, RUBAN JM. Paupières et sourcils: anatomie chirurgicale. *Ophthalmologie*, 1999;1-10.
3. BELHAOUARI L, GASSIA V. L'art de la toxine botulique en esthétique, 2<sup>e</sup> édition. Arnette, 2013.

4. GUNTER JP, ANTROBUS SD. Aesthetic analysis of the eyebrows. *Plast Reconstr Surg*, 1997;99:1808-1816.
5. MATROS E, GARCIA JA, YAREMCHUK MJ. Changes in eyebrow position and shape with aging. *Plast Reconstr Surg*, 2009;124:1296-1301.
6. PATIL SB, KALE SM, JAISWAL S *et al*. Effect of aging on the shape and position of the eyebrow in an Indian population. *Aesthetic Plast Surg*, 2011;35:1031-1035.
7. LAMBROS V. Discussion. Changes in eyebrow position and shape with aging. *Plast Reconstr Surg*, 2009;124:1302-1303.
8. SCLAFANI AP, JUNG M. Desired position, shape, and dynamic range of the normal adult eyebrow. *Arch Facial Plast Surg*, 2010;12:123-127.
9. FESER DK, GRUNDL M, EISENMANN-KLEIN M *et al*. Attractiveness of eyebrow position and shape in females depends on the age of the beholder. *Aesthetic Plast Surg*, 2007;31:154-160.
10. KNIZE DM. Anatomic concepts for brow lift procedures. *Plast Reconstr Surg*, 2009;124:2118-2126.

L'auteure a déclaré ne pas avoir de conflits d'intérêts concernant les données publiées dans cet article.